Aus der Chirurgischen Abteilung des Diakonissenhauses
Freiburg im Breisgau
Chefarzt: Prof. Dr. Hosemann

Perforierte Appendixmucocele
mit anschließendem Pseudomyxoma Peritonei

Inaugural-Dissertation

zur Erlangung der Doktorwürde
der Hohen Medizinischen Fakultät
der Albert-Ludwigs-Universität
zu Freiburg im Breisgau

vorgelegt von
Ulrich Abele
aus Stuttgart

1936
Jos. Waibel, Abt. Buchdruckerei
Freiburg im Breisgau

Referent: Prof. Dr. Hosemann
Dekan: Prof. Dr. Wegener

R. UNIV.
BIBLIOTHEEK
LEIDEN

Veranlassung zu einer Arbeit mit diesem Thema gab einerseits die Seltenheit des gekennzeichneten Krankheitsbildes, andererseits dessen besondere Eignung, an mehrere interessante Fragen heranzuführen. Um diesen Fragen eine Anordnung zu geben, sollen sie in der Reihenfolge ihres Auftretens während des Verlaufs der Krankheit besprochen werden. Es ist deshalb angebracht, die Geschichte der Krankheit, welche der Arbeit ihren Namen gab, an den Anfang zu stellen.

Anamnese: Ein 41jähriger Landwirt aus Südbaden, der nie ernstlich krank war — Gelenkrheumatismus und Angina werden ausdrücklich abgelehnt —, verspürte zum ersten Mal vor ungefähr 5 Jahren in der rechten Unterbauchseite ein eigenartiges Völle- und Spannungsgefühl, wenn er bergab ging oder wenn er beim Heben schwerer Gegenstände die rechte Körperseite beanspruchte. Diese Erscheinung dauerte nie länger als 3—4 Tage, wiederholte sich aber im Jahre mehrmals, besonders im Herbst, während sie im Sommer fast ausblieb. Zu solchen Zeiten litt Patient auch an leichten Magen-Darmstörungen, die sich vornehmlich äußerten in langdauernder, von plötzlichen Durchfällen unterbrochener Obstipation. Fieber oder Erbrechen waren nie dabei. Manchmal bemerkte Patient auch Schleim im Stuhl. Im Verlauf dieser 5 Jahre nun wurden diese immer wiederkehrenden Beschwerden intensiver und traten in immer kürzeren Abständen auf. Am 6. Tag vor der Operation — es war wiederum Herbst — hatte Patient plötzlich einen sehr starken Schmerz im rechten Unterbauch. Obwohl dieser

bald nachließ, fühlte Patient sich matt und lag 2 Tage im Bett. Mittlerweile war ein Herpes lab. aufgetreten und in den nächsten 2 Tagen gesellten sich Fieber und Erbrechen hinzu. Die letzten 2 Tage vor der Operation fühlte Patient sich ganz leidlich, ging sogar seiner Arbeit nach, kam dann aber auf Anraten eines Dritten wegen zunehmender Schwäche und Beschwerden in etwas benommenem Zustand zu Fuß in die Klinik.

Befund: Kräftiger Mann in gutem Ernährungszustand; Herz und Lunge o. B.; Leib nicht aufgetrieben. Diffuse Bauchdeckenspannung, vielleicht rechts etwas stärker. Ausgesprochener Druckschmerz in der Gegend des *McBurney*'schen Punktes.

Diagnose: Appendizitis.

Operation: Sofort nach Eröffnung der Bauchhöhle quoll klare, teilweise mit gallertigen Massen vermischte Flüssigkeit hervor. Auf dem Peritoneum und auf den Jejunumschlingen zeigten sich entzündlich gerötete, z. T. knötchenförmige Auflagerungen; ob es sich dabei nur um organisiertes Fibrin oder um metastatische Prozesse handelte, konnte während der Operation nicht ermittelt werden; Verdacht auf Metastasen bestand zunächst deshalb, weil im rechten Unterbauch ein etwa faustgroßer, harter Tumor gefühlt wurde. Nach Vergrößerung des Bauchschnittes wurde dieser sichtbar als ein weißlicher, längsovaler Körper mit einer kleinen, scharf begrenzten Öffnungsstelle, aus welcher sich dauernd gallertige Massen — aber kein Darminhalt — entleerten. Als festgestellt worden war, daß dieser Tumor die Stelle des unauffindbaren Wurmfortsatzes einnahm, also wahrscheinlich als Umwandlung desselben aufzufassen sei, wurde er nach Abtamponieren der Umgebung sorgfältig herausgelöst, wobei er von der Hinterwand der Bauchhöhle z. T. scharf abgetrennt werden mußte. Mit dem

Coecum war er so fest verwachsen, daß er von diesem nur mit Serosadefekt abgelöst werden konnte. Der Stumpf wurde wie üblich versorgt und das Tumorbett drainiert.

Operation und anschließende Liegezeit verliefen ohne Zwischenfälle und nach 3 Wochen konnte Patient beschwerdefrei entlassen werden. Eine Nachuntersuchung nach 3 Monaten überzeugte von dem guten Befinden des Patienten.

Der bei der Operation gewonnene gallertige Schleim wurde bakteriologisch untersucht und für keimfrei befunden. Leider wurde unterlassen, ihn chemisch auf Mucin bzw. Pseudomucin zu untersuchen, was zur Ausschließung eines Karzinoms (Pseudomucinbildung) von Wert gewesen wäre.

Die pathologisch-anatomische Untersuchung im Pathologischen Institut (Geheimrat *Aschoff*) ergab folgendes: Bei makr. Betrachtung des Präparates fällt sofort seine überraschende Ähnlichkeit mit einer in chronischer Entzündung befindlichen Gallenblase auf. Von Wurmfortsatzähnlichkeit ist nichts zu erkennen. Das Organ ist 9 cm lang und mißt an der Stelle seiner größten Breite 6 cm im Durchmesser (Abb. 1). Bei seiner Eröffnung sieht man dasselbe gefüllt mit einer zähen, graugelben, gallertigen Schleimmasse, die weder zu Kugeln geballt, noch sonstwie organisiert ist. Nach Entfernung derselben bemerkt man, daß die Wand des Wurmfortsatzes hochgradig verdickt (4—8 mm), narbig verändert und gleichzeitig verhärtet ist. Es gelingt nur schwer, die letzten Reste der Gallerte herauszulösen, da sie sich allerorts zwischen die narbigen Wandpartien eingekeilt hat. Überraschenderweise ist weder eine Stenose noch eine Divertikelbildung im Wurmfortsatz nachzuweisen. Auf dem Peritoneum sitzen sehr feine, glasige, stecknadelkopfgroße Auflagerungen. Makroskopisch liegen für Gallertkarzinom keine Anhaltspunkte vor.

Die mikr. Untersuchung liefert einen nicht weniger merkwürdigen Befund. Schnitte aus der Gegend des größten Umfangs der Wandung zeigen überhaupt nichts von Wurmfortsatzelementen. Weder Epithel noch Schleimhaut noch Reste von Muskulatur sind zu entdecken. Vielmehr besteht hier die Wand aus einem Geflecht von z. T. feinen zarten, z. T. wie gequollen aussehenden hyalinen Fasern, die — in Wellenzügen einander durchkreuzend — das Lumen umlaufen. Lumenwärts geben die Fasern ihre bündelförmige Anordnung auf und bilden eine mehr homogene Masse als Abschluß gegen das schleimgefüllte Innere. Peripheriewärts werden die Fasern immer feiner und reicher an Kernen. Gefäße sind wenig anzutreffen; sie werden nach außen hin etwas häufiger. Neben diesen sind in der Wand noch ziemlich große, durch Oxydasefärbung kenntlich gemachte Anhäufungen von Leukocyten zu finden (verstreute Entzündungsherde). Im Bereich dieser Leukocytenhaufen sind die Fasern verschwunden, dagegen scheinen sie die Leukocyten wie eine Kapsel zu umschließen. Das Peritoneum ist stark vaskularisiert und mit Leukocyten infiltriert.

In Schnitten durch den Anfangsteil des Wurmfortsatzes fällt vor allem die mächtige Vaskularisation des Fett-Bindegewebes auf. Die zahlreichen, zwischen ungeheuren Fettmassen verlaufenden Gefäße sind prall mit Blut gefüllt. Dem Lumen zu befindet sich wieder das gleiche wie oben schon beschriebene Fasergewebe. Es ist aber hier nicht eigentlich wellig, sondern läßt die Struktur der substituierten Mucosa — wenn auch nur annähernd — noch erkennen. Man hat das typische Bild eines einstmals chronisch entzündeten, jetzt narbig umgewandelten Gewebes vor sich. Zwischen dem Fett-Bindegewebe und dem Peritoneum ist die Längs- und Ringmuskulatur gerade noch zu erkennen. Ein noch weiter proximal gelegter Schnitt zeigt eine interessante Besonderheit: Auf den das Lumen begrenzenden

hyalinen Fasern sind an 2 nahe beieinander liegenden kleinen Stellen kurze Reihen hoher Zylinderzellen deutlich zu erkennen (Abb. 2). Sie sind in ihrer Struktur wohlerhalten und färben sich intensiv. Ob sie Reste des früheren Epithels oder regenerierte Zellen darstellen, ist nicht zu entscheiden. Eine maligne Neubildung ist mit hoher Wahrscheinlichkeit auszuschließen. An anderer Stelle findet man — ebenfalls direkt auf hyalinen Fasern aufsitzend — längere, unterbrochene Reihen von meistenteils niederen bis kubischen, ganz selten auch hohen schmalen Zellen (Abb. 3). Sie färben sich nur sehr schwach und sind schwer sichtbar. Manche scheinen vakuolisiert zu sein und einige — besonders die hohen Zellen — machen den Eindruck, als wollten sie eben umfallen bzw. wiederaufstehen. Es handelt sich hier wahrscheinlich um alte Zylinderepithelzellen, die infolge später zu besprechender Umstände atrophisch geworden, platt- und umgedrückt worden sind. Ein den Zellen auf Abb. 2 völlig gleichendes Zellband von ungefähr 25 aneinandergereihten Zylinderzellen liegt frei ohne Unterlage im Schleim des Lumens. Becherzellen sind nirgends nachzuweisen. Auch mikr. kann kein Verdacht auf Gallert-Ca aufkommen: weder neugebildete typische Stränge aus Epithel-Zylinderzellen, noch cystische Wucherungen in Submucosa oder Muscularis konnten gefunden werden.

Es sei vorausgeschickt, daß die Perforation der Appendixmucocele einen seltenen Folgezustand mit sich brachte, nämlich ein Pseudomyxoma Peritonei. Da dieses ein zwar aetiologisch von der Mucocele abhängiges, nicht aber zu ihrem eigentlichen Wesen gehörendes Krankheitsbild darstellt, sei es am Schlusse der Arbeit für sich beschrieben. Dadurch zerfällt diese in zwei Teile.

Wenden wir uns zuerst der Mucocele zu. Wir verstehen unter diesem Begriff jede naturwidrige Ansammlung von

Schleimmassen in einem durch dieselben erweiterten, mehr oder weniger abgeschlossenen Hohlorgan, sei es die Gallenblase, der Eierstock, der Wurmfortsatz, der Dottergang oder ein anderes Organ. Weitaus die Mehrzahl aller Mucocelen haben ihren Sitz im Wurmfortsatz, und die verschiedenen Benennungen wie Appendixcyste, Hydrops proc. verm., Hydrappendix, Hydrops spur. cyst., Kolloide Degeneration der Appendix sind bezeichnend für die Aufmerksamkeit, die man dieser Erscheinung ihrer Seltenheit wegen entgegengebracht hat.

Der erste, der diese Metamorphose der Appendix beschrieben hat, war *Rokitansky* im Jahre 1842. Nach seiner Meinung obturiert ein Fremdkörper das Lumen der Appendix; infolge uneingeschränkter Schleimsekretion erweitert sich der distale Teil und wird zur Mucocele. Durch die weitere Dehnung wandelt sich dessen Schleimhautwand zu einer serösen Membran um und die Folge davon ist, daß anstatt des Schleims allmählich eine seröse Flüssigkeit sezerniert wird. Hier wird also zum ersten Mal versucht, die Inhaltsveränderung in abgeschlossenen Hohlorganen zu erklären.

Einen ähnlichen Standpunkt nimmt *Virchow* ein. Zum weiteren Verständnis der Schleimverdünnung führt er noch das Ergebnis der künstlichen Digestion an, die den Schleim in „Natronalbuminat und allerlei unbekannte Extractivstoffe" zerlege. Im obturierten Wurmfortsatz soll derselbe Vorgang sich abspielen und die von *Rokitansky* angegebene Art der Inhaltsveränderung unterstützen.

Heute vertritt *Aschoff* mit dem Ausdruck der „allmählichen Verwandlung" den Übergang dickflüssigen Inhaltes in dünnflüssigen, allerdings in Bezug auf die Umbildung eines Empyems in einen Hydrops. Es dürfte sich dabei aber um ganz ähnliche Vorgänge handeln.

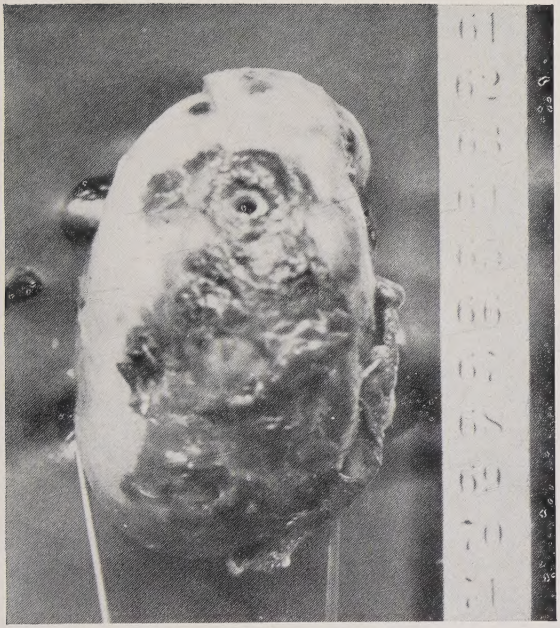

Abb. 1.

Digitized by the Internet Archive
in 2026

https://archive.org/details/IA41543125_0160



Abb. 2.

Abb. 3.

Dieser Lehre wurde von manchen Seiten entgegengetreten, besonders von *Klemm*. Er meint, eine Schleimhaut könne erst dann eitriges Sekret liefern, wenn sie geschwürig geworden sei. Da die Geschwürbildung aber als Folge einer Wanddehnung aufzufassen sei, müsse notwendigerweise eine die Dehnung bedingende, normale Schleimsekretion vorausgegangen sei. Danach entstände also das Empyem aus einer Mucocele bzw. aus einem Hydrops.

Es ist sehr fraglich, ob es infolge normaler Schleimsekretion zur Bildung einer Mucocele kommen kann. Zumindest müßten unterstützende Umstände angenommen werden, als welche vor allem Verengerungen des Lumens in Frage kommen. Da diese aber — von wenigen Ausnahmen abgesehen — entzündlichen Ursprungs sind, so dürfte die Schleimsekretion im Wurmfortsatz nicht mehr als normal anzusprechen sein. Eine der wenigen Ausnahmen, d. h. eine Lumenverengerung auf nicht entzündlicher Grundlage, stellt z. B. die durch Tumor bedingte dar. *Steinberg* teilt 3 Fälle von Mucocelenbildung infolge Carcinoiden am Wurmfortsatzabgang mit, *Muir* einen Fall infolge Adenokarzinoms. Aber auch hierbei ist nicht sicher, ob die Schleimzellen normal sezernierten oder ob sie durch die Tumoren zu verstärkter Sekretion angereizt wurden. Die Bildung einer Schleimcyste infolge normaler Schleimdrüsentätigkeit wird von *Aschoff* jedenfalls abgelehnt.

Warum einmal eine Mucocele, das andere Mal ein Hydrops, das dritte Mal ein Empyem entsteht, ist heute noch eine umstrittene Frage. Die Tatsache, daß die Mucocele bzw. der Hydrops seltener vorkommen und meist größer sind als das Empyem, führte *Klemm* und *Riedel* zu der Annahme, daß zur Entstehung der ersteren ein völliger Verschluß des Appendixlumens nötig sei, während bei der Entwicklung des Empyems zwischen Appendix und Coecum immer noch eine, wenn auch

stark verengte Kommunikation bestehen bleibe. Diese Annahme ist durch viel spätere Veröffentlichungen widerlegt worden. Es gibt völlig verschlossene Empyeme wie auch offene Mucocelen, was durch unsern Fall bestätigt wird. Warum diese Frage so häufig diskutiert und noch zu keinem endgültigen Ergebnis geführt worden ist, hat nicht zum geringsten Teil seinen Grund in der oft unklaren Namengebung. Häufig werden Hydrops und Mucocele ohne Unterschied genannt und dem Empyem gegenübergestellt; wahrscheinlich deshalb, weil erstere im Gegensatz zum Empyem meistens keimfrei gefunden werden. Es ist aber wohl richtiger, anzunehmen, daß der Hydrops nicht nur nicht zur Mucocele gehört, sondern in viel stärkerer Beziehung zum Empyem — und zwar in direktem konsekutivem Abhängigkeitsverhältnis — steht. Man sollte daher eher das Empyem zusammen mit seinem Folgezustand Hydrops der Mucocele gegenüberstellen. Beide verdanken zwar ihre Entstehung denselben Erregern; warum es nun hier zur Mucocele, dort zum Empyem kommt, wird bestimmt durch die Virulenz der Erreger und die Abwehrkraft des Organismus. Diese beiden Faktoren lenken den Verlauf des Krankheitsgeschehens.

Treffen sehr virulente Erreger mit einem schwach widerstandsfähigen Organismus zusammen, so sind die Bedingungen zur Entstehung eines Empyems gegeben. Die hohe Virulenz der Erreger wird eine starke Schleimhautschwellung mit alsbaldigem Verschluß des Appendixlumens hervorrufen. In der Folge kann kein Sekret mehr abfließen und die Giftwirkung der Bakterien kommt lokal voll und ganz zur Geltung. Ihre spezifisch lähmende Wirkung legt die Schleimhaut still, sie kann nicht mehr sezernieren und wird geschwürig. Daraus, daß der Schleimhaut zur Abwehrsekretion keine Zeit gelassen wird, ist es zu erklären, daß die Empyeme relativ klein bleiben und nicht platzen. Sehr bald hat die foudroyante Entzündung die

Lebensbedingungen der Erreger so sehr verschlechtert, daß sie zu Grunde gehen und die zerstörenden Prozesse zur Ruhe kommen. Damit ist das Empyem entstanden. Von solchen ruhenden Prozessen fanden *Tavel* und *Lanz* (cit. nach *Lubarsch*) 75 % keimfrei. Anschließend kann sich der Appendixinhalt noch ändern, sei es durch Resorption der Eiweißsubstanzen und Sekretion von wässeriger Flüssigkeit (*Aschoff*) oder in der von *Virchow* angegebenen Weise. Es käme so zum Hydrops.

Anders ist die Entstehung der Mucocele zu denken. Hier wehrt sich ein sehr widerstandskräftiger Organismus gegen virulente Erreger durch Produktion einer Unmasse von Schleim im Sinne einer katarrhalischen Reaktion. Er schwemmt sofort einen Teil der Erreger aus dem Wurmfortsatz hinaus und schützt dadurch und durch den Schleimüberzug die Schleimhaut vor weiteren Angriffen. Wenn die Erreger nicht übermäßig virulent sind, so wird sich in solchem abwehrkräftigen Wurmfortsatz nie die für das Empyem charakteristische, lähmende Giftwirkung entfalten können. Selbst wenn bei Beginn des Prozesses eine stenosierende oder gar obturierende Schleimhautschwellung einsetzen sollte, so wird der unter starkem Druck stehende Schleim das Hindernis überwinden und sich ins Coecum entleeren. Der Reinigungsprozeß geht vonstatten und das Organ wird nicht akut zerstört. Der hohe Inhaltsdruck führt zu einer allmählichen Dehnung der Appendix und kann sie ungünstigenfalls zur Ruptur bringen. Da auf die Dauer das Epithel den Druck nicht aushält, sondern atrophisch wird, hört die Schleimproduktion langsam von selbst auf und der Prozeß kommt zum Stillstand. In diesem Stadium befinden sich die meisten autoptisch gefundenen Mucocelen. Sie sind keimfrei und zeigen zuweilen als seltene Inhaltsmetamorphose eine Anzahl kaviarartiger, weißlicher Kugeln, die bis zu 1 cm im Durchmesser anwachsen können und in 50—1500 an der

Zahl in der Appendix gefunden werden. Diese erstmals von *Cagnetto* im Jahre 1909 beschriebene Erscheinung wurde von *v. Hansemann* im Jahre 1910 Myxoglobulose genannt. Er hat die Kugeln mikroskopisch untersucht und konnte sie in Kern und Schale zerlegen. Ersterer bestand aus 4—5 Ballen, von denen wiederum jeder aus mehreren Schleimfäden zusammengesetzt war. Diese sollen ausgestoßene Retentionsprodukte der erweiterten Appendixdrüsen sein. Die Schalen bestanden ebenfalls aus Schleimfäden und aus Kolloid. Sie waren in mehreren Schichten wirbelförmig um den Kern geschichtet und sollen entstanden sein durch das Vorbeirollen der Kerne an schleimhautentblößten Stellen der Appendixwand. Die typische Schleimreaktion der Kugeln wurde schon von *Cagnetto* festgestellt. Seither sind mehrere Fälle von Myxoglobulose veröffentlicht worden; niemand mehr hat sich aber um die Frage ihrer Entstehung gekümmert. Interessant ist *Birkenfelds* Zusammenstellung von 26 aus der Literatur bekannten Fällen, wobei er mitteilt, daß nur 5 von diesen Fällen von weiblichen Patienten gestellt wurden. In unserem Falle konnte es wegen des dauernd fortschreitenden Prozesses nicht zur Myxoglobulose kommen.

Die Frage der Aetiologie der Mucocele wurde schon bei ihrer Begriffsbestimmung angeschnitten. Die Hauptrolle spielen die Erreger. Unterstützend wirken alle Appendixstenosen, deren Sitz für die Größe der Mucocele mitbestimmend ist. Daß solche Stenosen nicht selten sind, ist bekannt. Nach *Sonnenburg* (cit. nach *Liek*) sollen nur noch wenig Menschen nach dem 40. Lebensjahr einen völlig normalen Wurmfortsatz haben. Toft fand von 300 Wurmfortsätzen bei path.-anat. Untersuchung 110 verändert. In über 50 % fand sie *Ribbert* entweder ganz oder teilweise obliteriert. Allerdings umfaßt seine Statistik auch die im Alter obliterierten Wurmfortsätze, die natürlich für eine Mucocelenbildung nicht mehr in Frage kom-

men können, weil sie hinter der Obliterationsstelle kein produktionsfähiges Epithel mehr tragen. Da Stenosen und Obliterationen im Wurmfortsatz häufiger gefunden werden als Mucocelen, und da solche Appendices einwandfreies Epithel auch hinter der Obliteration besitzen, so muß zur Entstehung einer Mucocele nicht nur das Vorhandensein eines normalen Epithels, sondern dessen Überproduktion nötig sein. Die 3 Komponeneten für die Bildung einer Appendixcyste sind also: Erreger, Stenose und Schleimüberproduktion.

Stenosen im Wurmfortsatz sind fast ausschließlich als Entzündungsfolgen aufzufassen. Sie sind die narbigen Endprodukte einer Appendizitis cicatricans. Da im Wurmfortsatz unseres Patienten nicht die geringste Stenose nachzuweisen ist, kann es sich in unserem Falle nicht um diese Entzündungsform gehandelt haben, höchstens um die Appendizitis simpl. oder A. phlegmonosa, welche ohne bleibende Merkmale ausheilen können. Nun ist unserem Patienten aber nie ein stärkerer Schmerz in der Appendixgegend aufgefallen, vielmehr haben sich seine Beschwerden eingeschlichen und langsam gesteigert; aus diesem und aus noch zu erwähnenden Gründen ist es mehr als wahrscheinlich, daß für seine Wurmfortsatzkrankheit die von *v. Haberer* verteidigte, von *Aschoff* abgelehnte Appendizitis chronica zutrifft. Zum Verständnis unseres Falles ist es nötig, die *v. Haberer*'sche und die *Aschoff*'sche Ansicht hierüber kennen zu lernen; diese zu beurteilen ist aber nicht möglich, ohne sich vorher einen Überblick über den heutigen Stand der Appendizitisaetiologiefrage verschafft zu haben, was im Folgenden getan sei:

Während die alten Pathologen nur in den grob mechanischen Einwirkungen von in den Wurmfortsatz geratenen Fremdkörpern (Obstkernen, Fischgräten usw.) die Ursachen einer Entzündung sahen, wandte man sich mit dem Aufblühen der Bak-

terienforschung immer mehr den komplizierten Wirkungen der Mikroorganismen zu. Heute werden von der französischen Medizin die Enterokokken (modifizierte Streptokokken), von *Aschoff* grampositive Diplokokken, grampos. Stäbchen und gramnegat. Stäbchen als Appendizitiserreger angegeben. Sie stellen die dauernden Bewohner des distalen Wurmfortsatzdrittels auch in gesunden Tagen dar und werden als Appendixflora bezeichnet. Bestimmte Umweltsänderungen steigern ihre Virulenz, was sie veranlaßt, die Schleimhaut anzugreifen und durch einen von ihnen gesetzten Epitheldefekt in die Wurmfortsatzwand einzudringen; dadurch ist die in ihrem Verlauf bekannte Appendizitis eingeleitet. Die erwähnte Umweltsänderung besteht in einer Verwandlung des Wurmfortsatzes in eine cavité close; mit anderen Worten: infolge Knickungen, Spasmen, Kotsteinen, Oxyuren oder infolge angeborener motorischer Trägheit (*Buinewitsch*) des Wurmfortsatzes tritt eine Stauung des Appendixsekretes ein, welche für die Virulenzsteigerung der Bakterien verantwortlich gemacht wird. *Buinewitsch* z. B. beobachtete die Appendizitis besonders häufig bei ausgesprochen enteroptotischen Personen. Die *Gerlach*'sche Klappe, d. h. die wulstige Schleimhautduplikatur, die sich in das Lumen eines spitzwinklig vom Coecum abgehenden Wurmfortsatzes mehr oder weniger weit vorstülpt, soll eine die Stauung stark unterstützende Rolle spielen (*v. Hansemann*). Kot allein kommt als entzündungserregender Faktor nicht in Frage; im Gegenteil, er vertreibt mit seiner vielgestaltigen groben Kotflora die für die Entzündung notwendige feine Appendixflora. Hiermit stimmt die von *Tavel* und *Lanz* gemachte Beobachtung gut überein, daß in entzündeten Appendices weniger Bakterien und (nach *Winternitz*) auch weniger Bakterienarten anzutreffen sind als in gesunden. Eine umstrittene Frage ist die Wirkung des Kotsteins. Während ihm die Kliniker

geradezu eine ursächliche Bedeutung zuschreiben, soll er nach *Aschoff* höchstens den Verlauf einer schon bestehenden Appendizitis komplizieren können (Perforation). Im übrigen soll er sogar die Schleimhaut schützen, indem er die Krypten zum Verstreichen bringe und dadurch den Bakterien die Gelegenheit zum Eindringen wegnehme. Warum gerade die Stauung als virulenzsteigernd angenommen wird, hat seinen Grund in mehreren Beobachtungen. Einmal ist es der Vergleich mit den abführenden Gallen- und Harnwegen, deren Stauung sehr bald zu einer Entzündung führt; dann der sehr häufige Sitz der Appendizitiden hinter Biegungen, Kotsteinen usw.; ferner die Tatsache, daß in Wurmfortsätzen, die trichterförmig vom Blinddarm abgehen, bei denen also eine Stauung so gut wie ausgeschlossen ist, nie eine Entzündung beobachtet wird.

Vielen Autoren jedoch genügte die Annahme einer Stauung nicht; vor allem, weil in den wenigsten Fällen Anhaltspunkte für eine solche vorlagen. Außerdem hatte *Aschoff* in der Monographie „Der appendizitische Anfall" zugegeben, daß „eine sichtbare Stockung des Sekretes für die Virulenzsteigerung nicht nötig zu sein scheint". Dies gab Anlaß zu weiteren Untersuchungen.

Anknüpfend an die alte Ansicht von *Adrian* und *Kretz*, daß ein inniger Zusammenhang bestehe zwischen Appendizitis und Angina — *Kretz* hatte im Jahre 1906 14 Fälle von tödlich verlaufener Appendizitis bei gleichzeitig bestehender Tonsillitis veröffentlicht — untersuchten *Higermann* und *Pohl* 398 Patienten mit akuter Appendizitis, die kurz zuvor „zufällig" eine Angina durchgemacht hatten. Abstriche aus Tonsillen und Appendix ergaben dieselben Keime; in der Hauptsache waren es Pneumokokken, Steotokokken, Di-Bazillen, *Plaut-Vincenz*sche Angina-Erreger und andere. Daraus schlossen sie, daß nicht eine Virulenzsteigerung von schon im Wurmfortsatz vor-

handenen Keimen die Appendizitis erzeuge, sondern diese Tonsillenkeime, die entweder hämatogen (*Adrian*) oder enterogen in den Wurmfortsatz gelangten. Zur Unterstreichung der hämatogenen Verschleppung führten sie an, daß bei 17 von 50 daraufhin untersuchten Fällen Keime im Blut nachgewiesen werden konnten.

Läwen hat einen postdiphtherischen Appendizitisfall veröffentlicht, bei welchem Di-Bazillen im Wurmfortsatz gefunden wurden. Andere Autoren fanden Pneumokokken, Bact. coli und als Seltenheit eine Art Gasbrandbazillus.

In all diesen Veröffentlichungen war man geneigt, diese im Wurmfortsatz getroffenen Erreger direkt für die Entzündung verantwortlich zu machen. Unwillkürlich drängt sich sofort die Frage auf, warum ist nicht jede Sepsis von einer Appendizitis begleitet, zumindest nicht jede stärkere Angina? Die Behauptung, daß die Tonsillenkeime für sich allein eine Wurmfortsatzentzündung erzeugen können, ist sicher zu hart; vielmehr wird ihnen nur ein auslösendes Moment zuzuschreiben sein, und folgende Deutung dürfte der Wirklichkeit am nächsten kommen: Ein Patient mit Angina, Diphtherie oder Grippe verschluckt selbstverständlich mit der Nahrung auch seine Rachenkeime. Diese werden anstandslos den Körper wieder verlassen, sofern der Verdauungstraktus in Ordnung ist; sie werden aber sofort sich dort ansiedeln, wo ein angenehmer Nährboden für sie bereitliegt. Nun wissen wir, daß der Wurmfortsatz außerordentlich oft der Sitz entzündlicher Veränderungen ist. *Borchardt* sagt sogar: „Die akute Appendizitis ist wohl unumstritten die häufigste aller Krankheiten." Wenn wir dazu noch von *Aschoff* hören, daß er von 155 sogenannten gestohlenen — d. h. bei Bauchoperationen mitentfernten, schmerzlosen und scheinbar gesunden Wurmfortsätzen — 49 entzündlich verändert fand, also 33 %, so ist die Vermutung nicht un-

berechtigt, daß der Wurmfortsatz bei einem großen Teil der Menschen wenigstens in seiner Blütezeit zwischen dem 15. und 35. Lebensjahr häufiger in erregtem als in ruhigem Zustand sich befindet. Kommt nun noch eine schwere tonsillogene Infektion hinzu, bei der bekanntlich das ganze lymphatische System in Erregung ist, so wird der Wurmfortsatz als sogenannte Darmtonsille in besonderem Maße empfindlich reagieren auf plötzlich in ihn eindringende virulente Keime. Gereitztes lymphatisches Gewebe aber ist nicht nur sehr abwehrschwach, sondern geradezu ein bevorzugter Boden für entzündliche Reaktionen. Ob nun die Tonsillenkeime selbst die Schleimhaut angreifen, ob sie die Wand nur für ein erleichtertes Eindringen der Appendixflora vorbereiten, oder ob sie durch ihre Anwesenheit die Virulenz der Appendixflora zu steigern vermögen, ist eine schwer zu beantwortende Frage. Wahrscheinlich ist es das erste, denn *Hilgermann* und *Pohl* sahen die Wand je nach Überwiegen der einen oder andern Bakterienart in typisch verändertem Zustand.

Worauf es also hier ankommt, ist die Annahme, daß ein Wurmfortsatz, in welchem nach einer Angina usw. eine akute Entzündung auftritt, schon z. Z. der Racheninfektion in latent entzündlichem Zustand gewesen sein muß. Mit anderen Worten: Eine primär chronische Entzündung wurde durch die Wirkung der neuen Bakterien in eine akute umgewandelt. Das Untersuchungsergebnis von *Hilgermann* und *Pohl* wäre alsdann folgendermaßen zu deuten: Entweder ist die Gegend, in welcher sie ihre Untersuchungen anstellten (*Deutsch-Krone*), ausgezeichnet durch einen Reichtum an subjektiv symptomlos verlaufenden, chronischen Appendizitiden, oder es ging gerade zur Zeit ihrer Untersuchungen eine Epidemiewelle schmerzlos verlaufender, kurzdauernder Appendizitiden über das Land. (Es ist ja nicht einzusehen, warum eine solche Art von Appendizi-

tis nicht in ebensolchen Wellen gehäuft auftreten soll wie die Angina, Diphtherie oder Grippe.) Kam dann noch zufällig eine schwere Angina hinzu, so muß der Prozentsatz der postanginösen Appendizitiden gezwungenermaßen sehr hoch werden. Bezeichnend ist, daß manche Dörfer in diesem Untersuchungsgebiet ganz verseucht, andre völlig verschont waren. Leider ist nicht mitgeteilt, ob in den verschonten Bezirken die Angina ebenso stark verbreitet war. Wenn ja, dann wäre das ein wichtiger Beitrag zur umstrittenen Frage der Appendizitis-Infektiosität, die wegen ihres familiären Auftretens von manchen Autoren angenommen wird. Daß die Wurmfortsätze innerhalb einer Familie wegen Konstitution, ähnlicher Lebensweise, gleicher Nahrung natürlich auch in ähnlicher Verfassung sind und auf Racheninfektionen ähnlich reagieren müssen, ist selbstverständlich. Wenn aber solch ähnliches Verhalten ganze Dörfer betreffen würde, so müßte man doch die Infektiosität der Appendizitis mehr berücksichtigen.

Wie sollte man sich aber nun diejenigen Fälle von Appendizitis erklären, bei denen weder eine Stauung vorlag, noch eine Racheninfektion vorausging? Man hat an Virulenzänderung der Bakterien durch Witterungsschwankungen gedacht (*Ruhemann* 1898, *Dubs*). *Seifert* konnte mit einer Statistik über 1385 Fälle den Beweis dafür nicht erbringen, obwohl er betont, daß gefühlsmäßig sicher ein der Witterung parallelgehendes An- und Abflauen der Appendizitiden bestehe. Umstritten ist die von *Lewinthal* bejahte Frage der Dispositionsschwankungen des Organismus durch Witterungseinflüsse. Hier würde also eine latente Wurmfortsatzentzündung infolge veränderter Disposition plötzlich in Erscheinung treten. Ob unser Fall mit seinen jahreszeitlichen Schwankungen mehr fürs erste oder fürs zweite spricht, ist nicht zu ermessen. Da der Höhepunkt für die Appendizitis in die heiße Jahreszeit (Juli—Oktober) fällt,

glaubte man ihre Ursache im Genuß eisgekühlter Getränke gefunden zu haben. Dem kann geantwortet werden, daß der gesamte Darmtraktus in den Sommermonaten besonders labil ist. Die Art der Nahrung scheint überhaupt sehr wenig Einfluß auf die Appendizitis zu haben. *Uhlendorf* konnte zahlenmäßig wenigstens keinen Unterschied bezüglich der Häufigkeit der Appendizitiden in den verschiedenen Ländern der Erde feststellen.

Ganz ohne Bakterien läßt *Heile* die Wurmfortsatzentzündung beginnen. Analog der Genese des Ulc. jej. pept. sieht er das einleitende Agens in der gemeinsamen Wirkung gestauter Fermente mit unverdauten Eiweißstoffen. Sie sollen die Schleimhaut aufbrechen und den Bakterien Tür und Tor öffnen. Diese Hypothese stützt sich auf Versuche *Heiles,* wobei er Hunden den Blinddarm abband und es sich zeigte, daß nur kotgefüllte Blinddärme sich entzündeten, nicht aber leere. *Aschoff* läßt die Vergleichung der Vorgänge im Hundeblinddarm mit solchen im menschlichen Wurmfortsatz nicht gelten. Ebensowenig anerkennt er die seinem dreieckigen Primäraffekt sehr ähnlichen Schleimhautnekrosen, die *Heile* durch Trypsininjektionen in den menschlichen Wurmfortsätzen erzeugte. *Aschoff* betont, daß der Primäraffekt nie eine Schleimhautnekrose sei, und weist außerdem letztere als Kunstprodukt zurück.

Auch *Ricker* glaubt an eine primär bakterienfreie Appendizitisentstehung. Da der Wurmfortsatz dieselbe entleerende Peristatik besitze wie der übrige Darm, und es also in ihm nie zu einer Stauung kommen könne, gibt er die Schuld an der Einleitung einer Entzündung nicht dem Wurmfortsatzinhalt, sondern der Wand. Es soll in ihr infolge reflektorischer Reizung ihrer Gefäßnerven zu einer Stase, hämorrhagischer Infarzierung, Nekrose und Eiterung kommen, wodurch dann sekun-

där den Bakterien der Eingang in die Schleimhaut freigemacht werde.

Daß der Wurmfortsatz dieselbe entleerende Peristaltik wie der übrige Darm besitze, muß man nach den Untersuchungen von *Aschoff, Rößle, Läwen, Ragnotti, Ruf, Schmidtlein* u. a. ablehnen. Während Wurmfortsätze, die eine Entzündung durchgemacht haben, sogar motorische Dauerstörungen zeigen (und also für eine neue Entzündung äußerst prädisponiert sind), besitzen gesunde Wurmfortsätze in ihrem Anfangsteil allerdings eine gewisse Beweglichkeit, die sich aber mit der des übrigen Darmes nicht vergleichen läßt. Zur Klärung dieser Frage haben *Schmidtleins* röntgenologische Untersuchungen viel beigetragen. Er schreibt: „Völlige Entleerungen (des Wurmfortsatzes) sind eine Seltenheit; Entleerungen des prox. Drittels oder der prox. Hälfte ist die Regel. Inhaltsstagnation in der distalen Hälfte — d. i. dem motorisch trägsten Teil — ist das Gewöhnliche." *Ragnotti* sah am Wurmfortsatz „nur ganz beschränkte Motilität", die „fast keine nennenswerte Wirkung auf Austreibung des Kotes" habe. Wenn also die erste Behauptung *Rickers* abzulehnen ist, so ist doch seiner Gefäß-Nerventheorie größere Beachtung zu schenken. Zwar tritt ihr *Aschoff* entgegen mit dem Bemerken, noch nie eine solche hämorrhagische Infarzierung gesehen zu haben; niemand kann aber abstreiten, daß es vielleicht unsichtbare Veränderungen in der Wurmfortsatzwand gibt, die entweder den Abwehrmechanismus herabsetzen oder in der Lage sind, die Virulenz der Bakterien zu steigern.

Es ist müßig, über das „Wie" dieser Veränderungen nachzudenken, da sie ja immer Theorie bleiben müssen. Aber daß ihre Existenz sehr wahrscheinlich ist, haben wir Grund anzunehmen. Das frühzeitige Erbrechen weist deutlich darauf hin, daß der Darmkanal nicht in Ordnung ist; das Auftreten des

ganzen klinischen Symptomenkomplexes, noch ehe eine organische Veränderung im Wurmfortsatz nachzuweisen ist; die Schmerzhaftigkeit, die oft weit größer ist als bei Krankheiten, die tiefere Zerstörungen der Darmschleimhaut mit sich bringen; der Gegensatz zwischen der erstaunlich raschen Gewebszerstörung hinter dem Epithel und dem verhältnismäßig geringen Epitheldefekt; all diese noch zu vermehrenden Umstände lassen uns an einen bis jetzt noch unbekannten Vorgang denken, der den eigentlichen organischen Veränderungen am Wurmfortsatz vorausgeht und gewissermaßen die Wand erst reif macht zum Entzündungsprozeß, zu dessen Entflammung dann nur noch ein Funke nötig ist.

Hier tritt eine neue Frage auf: Ist der typische app. Symptomenkomplex etwa durch diese vorausgehenden noch unbekannten Vorgänge bedingt? Und hat die sogenannte Pseudoappendizitis dieselbe Grundlage, nur daß es bei ihr nicht bis zu organisch wahrnehmbaren Veränderungen kommt? Als Pseudoappendizitis bezeichnen wir ja das klinische Krankheitsbild der gewöhnlichen Appendizitis ohne Fieber und Leukocytose, welche ja beide Folgen des Bakterieneinbruches sind. (Fieber kann zwar auch bei echter Appendizitis (Appendixgangrän) fehlen, wodurch die Pseudoappendizitis der Appendizitis vera nur noch mehr angeglichen wird). Bei diesen, unter der Diagnose: „akute oder chronische Appendizitis" zur Operation gekommenen Fällen findet der Pathologe eine völlig „gesunde" Appendix. Dies kommt gar nicht so selten vor. *Aschoff* spricht bei der chronischen Form von 34,7 % solcher Fehldiagnosen, bei der akuten von 17,6 %, *Clairmont* (cit. nach *Borchardt*) sogar von 20 %. Es ist dabei sofort auffallend, daß die Mehrzahl dieser Fälle von Jugendlichen, Frauen und Patienten aus den höheren Schichten der Stadtbevölkerung gestellt werden (*Liek, Buinewitsch*). Sollte das nicht ein Hinweis auf das Mit-

spielen psychischer Einflüsse bei der Appendizitis sein? Sei es, daß diese sich in kolloidchemischen Veränderungen der Gewebsflüssigkeit oder in trophoneurotischen Störungen des Gewebes selbst auswirken? Bezeichnend ist der Fall einer jungen Dame, die Jahre hindurch vor jedem gesellschaftlichen Ereignis appendizitische Beschwerden bekam. Nach Entfernung ihres chronisch entzündeten Wurmfortsatzes waren diese mit einem Schlage beseitigt (*Rehn*).

Wenn schon bei der akuten Appendizitis die rein bakterielle Genese angezweifelt wird, so ist dies bei der chronischen Form in noch viel höherem Maße der Fall. Die Disposition des Organismus wird immer mehr in den Vordergrund gerückt und den Erregern nur mehr eine auslösende Rolle zugeschrieben. Auf den Wurmfortsatz bezogen, bedeutet das folgendes: Verringert sich infolge Dispositionsänderung seine Abwehrkraft, so sinkt die Reizschwelle, d. h. der im Wurmfortsatz dauernd vorhandene Reizzustand wird relativ stärker, er wird empfunden und die appendizitischen Symptome treten in Erscheinung. Schon im Jahre 1902 betonte *Riedel* ausdrücklich: „Die Appendizitis ist fast stets ein von langer Hand her präformiertes Leiden, das sich schleichend und fast symptomlos entwickelt. Es tritt in Erscheinung durch das Auflodern eines akut entzündlichen Prozesses in der primär chronisch entzündeten Appendix." *Beck* (cit. nach *Oberndorfer* 1906) kennzeichnete sie als einen „Vorgang, der sich auf dem wohlgepflegten Felde eines chronischen Reizzustandes entwickelt".

Genau das Gegenteil wird heute von der *Aschoff*'schen Schule angenommen: eine chronische Appendizitis geht nie einer akuten voraus, sondern ist immer als Folgeerscheinung einer solchen aufzufassen. *Aschoff* kennt zwei Formen einer „chronischen" Appendizitis: die verzögert ausheilende (Appendizitis cicatr. retardata) und die wiederholte Infektion Appen-

dizitis recurrens). Eine von den Klinikern, vor allem von *v. Haberer* vertretene, dritte Form, die schleichend beginnt und sich allmählich steigert, wird von *Aschoff* nicht anerkannt. Der Grund seiner Ablehnung ist die noch nicht geklärte Frage ihrer Genese. Ob es aber berechtigt ist, aus diesem einen Grund ein ganzes Krankheitsbild abzulehnen, ist fraglich; denn die Existenz dieser dritten Form ist für den Kliniker sonder Zweifel, da Anamnese und in vielen Fällen auch der pathologische Befund typisch sind.

Leidet z. B. ein Patient seit längerer Zeit an zunehmenden Magen-Darmstörungen, die sich äußern in Übelkeit, Blähungen, Aufstoßen oder in hartnäckiger, von Durchfällen unterbrochener Obstipation, bemerkt er Schleim im Stuhl, magert er ab, ist seine Temperatur rectal um zirka 0,8 Grad Celsius höher als axillar, zeigt er typischen Druckschmerz über dem *Mc Burney* — so ist die immer per exclusionem zu stellende Diagnose der chronischen Appendizitis so gut wie sicher. Dem von *Klemm, Kuttner, Sprengel* betonten Druckschmerz wird von *v. Haberer* wenig Bedeutung beigemessen. *Hausmann* (cit. nach *Liek*) sagte einmal: „Der blinde Glaube an den diagnostischen Wert des *Mc Burney*'schen Punktes führt zu zahllosen überflüssigen Appendektomien." *Treves* und *Keith* stellten z. B. bei 24 von 27 gesunden, jungen Medizinern typischen Druckschmerz fest. Zu den obigen Symptomen kann noch das von *Klemm* angegebene Luftkissensymptom hinzukommen; es besteht in einer zirkumskripten Auftreibung in der Ileocoecalgegend, welche beim Darüberstreichen mit dem sogenannten Ileocoecalgurren verschwindet. Es ist dasselbe wie die Distensio coeci *Obraszow's* oder der boudin coecal von *Glenard.*

Nun ist es allerdings nicht so, daß diesen Symptomen immer charakteristische pathologische Befunde am Wurmfortsatz entsprechen. Wenn aber ein so eng umgrenztes Symptomenbild

wie das der akuten Appendizitis mit keineswegs eindeutigen organischen Veränderungen einhergehen kann, braucht es nicht verwunderlich zu sein, daß so variierende Symptome wie die der chronischen Appendizitis von den mannigfaltigsten Veränderungen begleitet werden. So sehen wir den Wurmfortsatz in dem einen Falle völlig zerstört, im anderen bemerken wir nur eine mächtige Hypertrophie des lymphatischen Gewebes, ein drittes Mal ist er sogar völlig intakt. In den meisten Fällen aber sehen wir eine Anomalie des lymphocytären Apparates der Wand. Wie gesagt, darf uns aber die Differenz zwischen klinischem Bild und pathologisch-anatomischem Befund nicht von der Annahme der Existenz einer chronischen Appendizitis abbringen. Um jeden Zweifel an ihr zu beseitigen, wurde versucht, trotz der verschiedenen Befunde charakteristische Merkmale für sie zu entdecken. So glaubte *Oberndorfer,* das Wesentliche in der Wucherung junger Bindegewebszellen in der Submucosa gefunden zu haben. Durch die Kompressionswirkung dieser Zellen werde die Mucosa zur Atrophie gebracht und als Endstadium resultiere eine von der Spitze ausgehende Obliteration des Appendixlumens. Daß es sich dabei nicht um eine physiologische Altersinvolution handeln könne, gehe aus dem Vorhandensein von Entzündungserscheinungen hervor. Neben dieser Bindegewebszellwucherung sei charakteristisch die Bildung elastischer Elemente, welche als Kompensation der degenerierten Muskelfasern aufzufassen sei. *Christeller* und Mayer lassen die Bezeichnung „chron. Appendizitis" nur dann gelten, wenn in der Wurmfortsatzwand echtes Granulationsgewebe auftrete. Dieses zeichne sich aus durch seinen Reichtum an Fibroblasten, die z. T. kollagene Fasern bilden und durch die Neubildung von Kapillaren. Außerdem sollen Drüsen und Epithel fehlen, welches allerdings an manchen Stellen regeneriert sein könne. *Riedel* legt den Hauptwert auf die immer

anzutreffende Wucherung des lymphatischen Gewebes, was ebenfalls eine Kompression der Drüsen, Stenose und Obliteration zur Folge habe. Nach *Klemm* bestehen die Veränderungen in stellenweisem Fehlen des Epithels, im Auftreten von mehr oder weniger dichten Zügen welligen Bindegewebes zwischen lymphatischem Gewebe und Muskulatur; gegen die Wurmfortsatzspitze hin soll es zunehmen und von dort aus das Lumen zur Obliteration bringen. Ganz besonders wird von ihm die mächtige Hypertrophie des lymphatischen Gewebes betont, das überall diffus in Haufen von Leucocyten übergehe. Auch in anderen Arbeiten wird die Lymphgewebshypertrophie hervorgehoben. Sie läßt sich aber wegen ihres verschiedenen Verhaltens nicht in eine bestimmte Ordnung bringen.

Wenn man betrachtet, wie das lymphatische Gewebe überall dort gehäuft auftritt, wo es gilt, den Organismus vor angreifenden Erregern zu schützen; wenn man weiterhin bedenkt, wie die Natur in dem, der neuen Umgebung noch nicht angepaßten Körper des Säuglings einen Überschuß von lymphatischem Gewebe heranbildet; wie ferner der alte Mensch, dessen Abwehrkräfte nachlassen, neue Massen solchen Gewebes wieder in sich anreichert — so ist der Gedanke nicht abzuweisen, daß Anhäufungen dieses Gewebes nicht bloß Ausdruck stattgehabter Entzündungen sind, sondern vom Organismus vorsorglich aufgebaute Schutzwälle an solchen Stellen, die durch Veranlagung besonders empfindlich oder infolge ihrer exponierten Lage bakteriellen Insulten in höherem Maße ausgesetzt sind. Er sucht also damit, ursprünglich schwache, bzw. gefährdete Organe auf die gleiche Stufe stärkerer, bzw. gesicherterer zu stellen bezüglich ihrer Abwehrkraft. (Das lymph. Gewebe zeigt sich dieser Aufgabe dadurch besonders gewachsen, daß es im Falle einer Entzündung leicht in stabiles Bindegewebe umgewandelt werden kann. Reicht nämlich selbst ein

verzweifeltes Aufschichten lymphatischer Massen nicht mehr aus, die Erreger abzuwehren, so bildet sich in und hinter der lymphatischen Zone eine undurchdringliche Bindegewebsmauer.) Je schwächer also eine Wurmfortsatzwand von Natur aus oder infolge veränderter Disposition ist, desto mehr lymphatisches Gewebe wird sich in ihr ansammeln und umgekehrt. Daraus erklärt sich sein äußerst variables Verhalten in der Appendix. Man dürfte also vielleicht eine solche Lymphgewebshypertophie im Wurmfortsatz auffassen als Ausdruck eines dauernden Kampfes der Wurmfortsatzwand mit den Erregern. Merkwürdig ist ja auch der natürliche Reichtum des Wurmfortsatzes an lymphatischem Gewebe, der sich folgerichtig durch den anatomischen Bau der Appendix erklären ließe: Während nämlich der übrige Darm fortwährend gereinigt wird und die Bakterien an seiner Schleimhaut vorüberfließen und also einen nur kurzdauernden Reiz auf ihn ausüben, befindet sich die Appendixschleimhaut unter einem steten Dauerreiz, der von den in ihren Krypten festsitzenden Bakterien ausgeht. Dies braucht aber noch keine Entzündung hervorzurufen, als deren Folge man die Lymphgewebshypertrophie ansehen könnte, sondern eine wie oben angedeutete, prophylaktische Anreicherung von lymphatischem Gewebe. Ein scharfer Trennungsstrich zwischen Dauerreiz und ausgebrochener Entzündung ist natürlich nicht zu ziehen, weshalb auch nicht mit Bestimmtheit behauptet werden kann, daß die Vermehrung des lymphatischen Gewebes vor oder nach einer Entzündung entstanden ist.

Daß akute Appendizitiden ohne merkliche Lymphschwellungen auftreten, ist erklärlich aus der Plötzlichkeit ihres schweren Infekts, der den Follikeln zur Hypertrophie keine Zeit läßt. Zur Entwicklung ihres anatomischen Bildes braucht die chronische Appendizitis lange Zeit; außerdem bedarf sie schwach virulenter Erreger und einer empfindlichen Schleimhaut. Ihre

Entstehungsbedingungen sind also fast dieselben wie die der Mucocelen.

Nun lassen sich diese in große und kleine trennen. Letztere machen fast 90 % aller Mucocelen aus und werden bei Operationen und Sektionen als Nebenbefund beobachtet. *Elbe* zählte bis zum Jahre 1909 136 Fälle; *Grawirovsky* fand sie in 0,6 % aller Appendektomien. Nur etwa 10 % werden so groß, daß sie eine operative Entfernung benötigen. Diese letztere Verhältniszahl ist aber sicher zu hoch gegriffen, denn während alle großen Mucocelen registriert werden, kommen von den kleinen wegen ihrer Symptomenlosigkeit nur die wenigsten zur Beobachtung. Und diese kleinen sind sicher sehr häufig, denn sie werden überall da auftreten, wo der Wurmfortsatz proximal von produktionsfähigem Schleimhautepithel obliteriert. Dies geschieht in der Hauptsache durch eine akute Appendizitis; trotz des völligen Lumenverschlusses, der ja gewöhnlich zu einem Empyem führt, wird hier die Schleimhaut infolge ihrer Widerstandskraft oder der Schwäche der Infektion weitersezernieren, den distalen Appendixabschnitt ausdehnen, sehr bald jedoch infolge Druckatrophie die Sekretion einstellen. Da solche abgeschnürten Appendixteile keimfrei gefunden werden, müssen wir annehmen, daß die Erreger entweder gleich bei Beginn der Entzündung — noch ehe es zum Verschluß kam — hinausgeschwemmt oder im Verlauf der Entzündung vernichtet worden sind; dadurch tritt keine weitere Reizung auf und der Zustand bleibt unverändert bestehen. Während also die kleineren Mucocelen seltene Produkte akuter Appendizitiden sind, müssen die großen Mucocelen als noch seltener auftretende Folgezustände chronischer Appendizitiden angenommen werden. Ihre Entstehung sei an Hand unseres Falles beschrieben.

Da wir sahen, daß einerseits weder Anamnese noch organischer Befund am Wurmfortsatz unseres Patienten irgend einen

Anhaltspunkt für den Ablauf einer akuten Appendizitis lieferten, daß andererseits sehr viel mit den beschriebenen Erscheinungen der chronischen Appendizitis sowohl anamnestisch wie auch anatomisch-pathologisch übereinstimmt, so dürfte es sich auch in unserem Falle um Bildung einer Mucocele aus chronischer Entzündung des Wurmfortsatzes gehandelt haben. Der Verlauf des Krankheitsgeschehens wäre also folgendermaßen zu denken: Die chronische Appendizitis, an welcher unser Patient wahrscheinlich schon lange litt, wurde allmählich stärker, so daß vor ungefähr 5 Jahren zum ersten Mal Beschwerden einsetzten. Mit der Zeit kam es infolge stärkerer Schleimhautschwellung und Hypertrophie des lymphatischen Gewebes — vornehmlich im Bereich der *Gerlach*'schen Klappe — zur Sekretabflußstörung, die ihrerseits zu einer Virulenzsteigerung der Bakterien führte. Diese griffen die Schleimhaut intensiver an, worauf letztere mit verstärkter Sekretion reagierte. Der langsam zunehmende Innendruck dehnte die Appendix immer mehr aus und brachte das Epithel stellenweise zum Verschwinden. Dadurch setzte sich der Prozeß nur sehr allmählich weiter fort und verhinderte eine plötzliche Ruptur der Cyste. Da die fortschreitende Dehnung und der Verlust des Epithels den Erregern das Eindringen in die Schleimhaut erleichterten, bot das dortige lymphatische Gewebe keinen genügenden Schutz mehr; es wurde ersetzt durch welliges, hyalines Bindegewebe und Granulationsgewebe. Alles, was lumenwärts von diesem Bindegewebswall sich befand, wurde der Zerstörung preisgegeben. In der Zwischenzeit jedoch war es dem Körper gelungen (Antitoxinbildung), die Erreger abzuschwächen und zu vernichten. Die aus ihnen freiwerdenden Toxine übten jedoch auf die noch erhaltenen Epithelinseln einen zur Weitersekretion genügenden Reiz aus, was eine weitere Dehnung der Wurmfortsatzwand bewirkte. Dieser dauernden Verdünnung hielt sie schließlich

nicht mehr Stand; sie platzte, wodurch der bedrohliche Zustand herbeigeführt wurde, den der Patient vor der Operation zeigte.

Die Keimfreiheit des Schleims trotz der bestehenden Kommunikation mit dem Coecum ist vielleicht damit zu erklären, daß das Medium im Wurmfortsatz wegen der lokalen, dorthin konzentrierten Antitoxinwirkung für eine Existenz der Erreger unmöglich geworden war. Wie es aber zur Bildung einer so großen Mucocele kommen konnte, obwohl nicht einmal eine Stenose im Wurmfortsatz nachzuweisen ist, ist schwer verständlich. Entweder war in Zeiten stärkerer Entzündung und also vermehrter Sekretion die Schleimhaut so sehr geschwollen, daß sie das Lumen völlig obliterierte, oder es war der Wurmfortsatz infolge der peritonitischen Verwachsungen in seinem Verlauf oder am Abgang vom Coecum derart spitzwinklig abgeknickt, daß der Ausgang mit zunehmender Inhaltsvermehrung immer mehr verlegt wurde, wie man es sich ähnlich bei eingeklemmten Hernien vorstellt. Am Präparat ist dies jetzt natürlich nicht mehr festzustellen, weil bei der Resektion die Knickung zerstört wurde. Wie die Entstehung der — sicherlich nicht nur durch einfache Ruptur bedingten — scharf begrenzten Perforationsöffnungen zu erklären ist, bleibt dunkel. Ein Fremdkörper, der sowohl für die Perforation wie auch für die dauernde Reizung im Wurmfortsatz verantwortlich gemacht werden könnte, wurde wenigstens bei der Operation nicht gefunden.

Daß die Erkrankung in Schüben vor sich ging, müssen wir der Anamnese nach annehmen, und zwar fielen die Zeiten erhöhten bakteriellen Angriffs bzw. verminderter Abwehr in den Sommer und Herbst. Im Winter und Frühjahr flaute der Prozeß etwas ab, um im Sommer von neuem zu beginnen. Die

Spannung im Wurmfortsatz war also am größten im Herbst, wo auch die Ruptur stattfand.

Den genauen Zeitpunkt der Ruptur festzustellen, ist nicht ohne weiteres möglich. Es liegen dafür zwei Anhaltspunkte vor: die Anamnese und die Reaktionserscheinungen am Peritoneum. Der stechende Schmerz deutet von vornherein sehr bestimmend auf das Datum der Ruptur hin. Zwar gab der Patient Schmerzen auch aus früherer Zeit an, und man könnte an eine mehrmalige Ruptur mit jedesmaligem Wiederverschluß der Cyste denken (*Oberndorfer, Hueter*). So heftig wie der letzte Schmerz sollen die früheren aber nie gewesen sein. Außerdem zeigte das Peritoneum nicht das Bild, das man nach lang vorausgegangenem Schleimerguß in der Bauchhöhle zu finden erwartet: das Bild des ausgebildeten Pseudomyxoma Peritonei; vielmehr wurden auf Peritoneum und Jejunumschlingen nur entzündlich gerötete Auflagerungen angetroffen, die ihrerseits darauf hindeuten, daß die Ruptur auch nicht während oder kurz vor der Operation stattgefunden haben kann. *Mönkeberg* hat freilich auf dem Peritoneum eines Meerschweinchens, dem er 5 ccm einer 5prozentigen Lycopodiumaufschwemmung intraperitoneal injiziert hatte, schon nach drei Stunden eine Reaktion gesehen, die in Leukocytenanhäufung, Abhebung der Serosadeckzellen usw. bestand. Nun darf man aber die Wirkung einer Lycopodiumaufschwemmung nicht vergleichen mit der Wirkung keimfreien, körpereigenen Schleims. Er bedurfte sicher mehrerer Tage, um diese entzündlichen Erscheinungen hervorzurufen. Berücksichtigt man noch das Vorhandensein einer ziemlichen Menge Exsudats in der Bauchhöhle, zu dessen Bildung sicher auch einige Tage nötig waren, so dürfte die endgültige Ruptur mit ziemlicher Bestimmtheit an dem genannten Tage vor sich gegangen sein.

Wir haben hier also ein 6 Tage altes Pseudomyxoma peri-

tonei ex appendice vor uns. Um unsern Fall prognostisch beurteilen zu können, muß diese für sich abgeschlossene Komplikation in kurzen Zügen beschrieben werden.

Der Name Pseudomyxom stammt von *Werth* aus dem Jahre 1884. Die nähere Bezeichnung ex appendice von *Fränkel* aus dem Jahre 1901. In der Zeit vor *Werth* hielt man solche Schleimansammlungen in der Bauchhöhle für primäre myxomatöse Degenerationserscheinungen des Peritoneums. Erst *Werth* erkannte, daß die Schleimmassen aus einem anderen Organ stammten — in seinem Falle aus einer Ovarialcyste — und daß das den Schleim durchsetzende Gewebe aufzufassen sei als Organisationsgewebe, welches reaktiv vom Peritoneum gebildet werde.

Eine ganz neue Bedeutung bekam das Krankheitsbild, als *Ohlshausen* und *Pfannenstiehl* in dem die Bauchhöhle ausfüllenden Schleim Zylinderepithelzellen fanden, die sie mit den die Ovarialcyste auskleidenden Zellen identifizierten. Nach ihrer Meinung werden beim Platzen der Cyste einige Epithelzellen mit dem Schleim in die Bauchhöhle entleert; diese implantieren sich auf dem Bauchfell und setzen dort ihre sekretorische Tätigkeit fort (Implantationsmetastasen).

Diese Tatsache griff *Fränkel* im Jahre 1901 auf. Er beschrieb damals als erster ein Pseudomyxom anderen Ursprungs, nämlich das ex appendice. Hierbei fand er dort, wo der Schleim mit dem Peritoneum in unmittelbare Berührung trat, eine samtige Beschaffenheit des Peritoneums. Mikroskopisch erwies sich dieser „Samt" als eine bäumchenartige, viele Spindelzellen und zahlreiche Gefäße enthaltende Vegetation, die aus demselben Gewebe wie das Peritoneum aufgebaut und auch von dessen Serosaendothel überzogen war. Da er trotz eifrigen Suchens keine Implantationsmetastasen entdeckte, stempelte er

diese zum Charakteristikum des Pseudomyxoma peritonei ex ovario im Gegensatz zu dem ex appendice. Ersteres ist also prognostisch seiner Meinung nach viel dubiöser.

Dieser Auffassung trat *Oberndorfer* im Jahre 1906 entgegen. Auch er beschrieb Fälle von Pseudomyxoma peritonei ex appendice, aber im Gegensatz zu *Fränkel* fand er in nächster Umgebung der Appendix „gut erhaltene Epithelreihen mit reichlicher Becherzellenbildung". Selbstverständlich sah er die Heimat dieser Zellen im Wurmfortsatz, worauf die Becherzellen mit Bestimmtheit hinwiesen.

Unsicherheit bezüglich der Frage der Abstammung dieser Zellen brachte eine Veröffentlichung *Hueter's* im Jahre 1907. Er kann nicht an ihre Wurmfortsatzherkunft glauben, da ja die Epithelzellen in der Appendix vollständig plattgedrückt, diese Zellbänder aber hochzylindrisch seien; vielmehr hielt er sie — durch *Mönkeberg's* Untersuchungen beeinflußt — für Metamorphosen von Serosadeckzellen. Diese sollten — durch den Schleim gereizt — aufquellen und infolge der Bewegungen des Schleimes in Bandform abreißen.

Erstens ist nicht einzusehen, warum die plattgedrückten Wurmfortsatzzellen nach Befreiung aus der Appendix und Einnistung in günstiges Gewebe sich nicht erholen und ihre frühere Form wiedergewinnen sollten? Zweitens sprechen die von *Hueter* veröffentlichten Bilder von seinen mit einer feinen Schleimschicht überzogenen Zellbändern viel eher für eine Herkunft aus dem Wurmfortsatz als für Metamorphosen der Serosadeckzellen. Drittens sah weder *Merkel* noch auch *Herzog* in seiner umfassenden Arbeit über entzündliche Reaktionen des Peritoneums deutliche Übergänge von platten Serosadeckzellen in wirkliche Zylinderzellen. Letzten Endes ist *Hueter's* Material wegen der Komplikation mit einem Adenokarzinom nicht als völlig einwandfrei zu betrachten.

Wäre es erlaubt, *Hueter's* angenommene Serosazellmetamorphosen in Implantationsmetastasen umzudeuten, so würde seine wie *Oberdorfers* Veröffentlichung stark gegen die von *Fränkel* ausgesprochene Differenz der beiden Pseudomyxomarten sprechen. Dieser Widerspruch gegen *Fränkel* wird unterstützt durch einen im Jahre 1910 von *Merkel* beschriebenen Fall eines Pseudomyxoma ex appendice, bei welchem auf der Konkavität der Milz gut erhaltenes, sezernierendes Zylinderzellenepithel gefunden wurde. Da diese Zellen unverkennbare Drüsenform zeigten, ließen sie gar keinen Zweifel an ihrer Herkunft aufkommen.

Im Jahre 1912 entschloß sich dann *Fränkel,* den scharfen Trennungsstrich zwischen den beiden Pseudomyxomarten zu verwischen. Wenn er auch jetzt bei dem Pseudomyxoma ex appendice Implantationsmetastasen zugab, so sollten sich diese Zellen doch nur „ohne wesentliche Vermehrung" eine Zeit lang weitererhalten können.

Seither sind noch verschiedene Fälle beschrieben worden, bei welchen sich nach Berstung einer Appendixmucocele Zellen im Bauchraum vorfanden, einesteils frei, andernteils Cysten auskleidend (*Michaelson*), die z. T. so groß waren, daß sie z. B. das große Netz, in welchem sie gewachsen waren, kaum mehr erkennen ließen (*Comolle*). Ja sogar retroperitoneal wurden solche Cysten gefunden (*Askanazy*). Heute wird allgemein angenommen, daß zwischen den beiden Pseudomyxomarten nur ein gradueller Unterschied bestehe: bei beiden kommen Implantationsmetastasen vor. Die aus der Ovarialcyste stammenden Zellen jedoch zeichnen sich durch eine weit reichlichere Schleimsekretion aus. Während ein Patient, der eine perforierte Appendixmucocele hatte, von seinen Metastasen sein Leben lang nichts merken wird, verhält es sich mit Ovarialkystommetastasen ganz anders, wie aus einem Bericht *Fränkels*

hervorgeht: eine Frau, der ein rupturiertes Ovarialkystom entfernt worden war, mußte sich nach zwei Jahren wegen der mittlerweile neu gebildeten Schleimmassen erneut operieren lassen; die dritte Operation wurde schon nach sieben Monaten nötig, nach weiteren drei Monaten platzte infolge des Druckes die Narbe und aus ihr entleerten sich vier Monate lang die Massen bis zum Tode der Patientin. Der Grund dafür ist wohl in Folgendem zu suchen: die Ovarialkystomzellen haben die Tendenz zu maligner Schleimbildung schon in sich. Diese bleibt nach der Ruptur nicht nur bestehen, sondern wird sich womöglich infolge der Druckentlastung noch steigern. Die Appendixzellen dagegen fahren einfach in ihrer hergebrachten Tätigkeit weiter fort und kommen infolge Fehlens des gewohnten bakteriellen Dauerreizes wahrscheinlich bald zur Ruhe. Daher kommt es, daß dieses Pseudomyxom nur sehr selten Beschwerden macht, welche dann bestehen in Völlegefühl, Atem- und Herzbeschwerden, vor allem im Liegen; dann in Blähungen wegen der erschwerten Blutversorgung des Darmes; weiter in Beschwerden beim Stuhlgang und Urinieren (Harndrang). Manchmal tritt infolge Ureterkompression eine Hydronephrose als Komplikation hinzu. Diese unbestimmten Symptome machen erst eine differentialdiagnostische Abgrenzung notwendig gegen ähnliche Krankheitsbilder wie zum Beispiel Myxom, cystisches Lymphangiom, plexiformes Angiosarkom (*Waldeyer*), gegen einen primären Gallertkrebs des Peritoneoms aus abgeschnürten Teilen der fötalen Darmanlage und endlich gegen einen Echinococcus multilocularis. In Anbetracht der schwierigen Differenzialdiagnose und seiner Seltenheit ist es nicht verwunderlich, daß es noch nie ante operationem festgestellt worden ist. *Naeslund* (cit. nach *Hudacsek*) stellte alle klinischen Berichte über Pseudomyxoma peritonei ex appendice bis zum Jahre 1929 zusammen und kam auf 90, von denen 49

auf das weibliche, 41 auf das männliche Geschlecht fielen. Wenn *Oberndorfer* behauptete, alle Fälle von Pseudomyxom beim Mann gingen von der Appendix aus, so ist dies dahin einzuschränken, daß drei Fälle andern Ursprungs veröffentlicht worden sind. *Schildhaus* beschreibt ein Pseudomyxom infolge Ruptur einer Cyste des Duct. omphalomesentericus, *Roegner* einen ähnlichen Fall infolge Ruptur eines Enterokystoms, welches ja auch vom Duct. omph. abstammt und zwar aus seinem Mittelteil. Dieser Fall betraf allerdings eine Frau, könnte aber genau so gut beim Manne vorkommen. Schließlich wäre noch der von *Walz* beschriebene Fall zu erwähnen, wo das Pseudomyxom auf Grund fötaler Perforationsperitonitis entstanden war.

Unterstützend für eine Diagnose ante operationem wäre die Palpation einer Geschwulst in der Ileocoecalgegend, die auf das Vorhandensein einer Mucocele schließen ließe. Diese müßte aber erst sichergestellt werden gegen tumorbildende Appendizitis oder Tuberculose, Drüsentumor, Lymphcyste, Iliacalabszeß, Echinococcus, retroperitoneales Hämatom, Kottumor, gegen die verschiedenen gut- und bösartigen Appendixtumoren, Uterus- und Adnextumoren, Dermoidcysten, schließlich gegen ein verlagertes Gallenblasenempyem oder eine Wanderniere. Daß diese bunte Menge von in Frage kommenden Veränderungen auch die Diagnose der Mucocele allein ungeheuer erschwert, ist verständlich. Sie wurde bis jetzt — soweit in der Literatur angegeben — nur zweimal ante operationem gestellt: Fall *Walther,* bei dem die Mucocele bei vaginaler Untersuchung als glockenschlegelartiges Gebilde imponierte, und Fall *Lazarevic,* bei dem besonders günstige Umstände (schlaffe, dünne Bachdecken, Virgo) die Diagnose erleichterten.

Trotz der tiefgreifenden Veränderungen, die einerseits die Mucocele, andererseits das Pseudomyxom mit sich bringen, und trotz der berechtigten Annahme, daß sich in der Bauchhöhle

unseres Patienten Implantationsmetastasen befinden, haben wir es mit einer durchaus gutartigen Erkrankung zu tun. Dennoch darf man ihre Gefahren nicht unterschätzen; denn immerhin stellt eine Mucocele ein vom übrigen Kreislauf ausgeschaltetes Organ dar, ist also als Fremdkörper zu betrachten, der nur noch Unheil anrichten kann, z. B. Ileus der verschiedensten Art. Um einen solchen und die Entstehung eines Pseudomyxoms zu verhindern, erscheint es zweckmäßig, bei unklaren appendizitischen Beschwerden und Bestehen einer unbestimmten Geschwulst in der Wurmfortsatzgegend immer zu öffnen. Außerdem soll man bei einer Operation auf Ulcus, die keinen Ulcus zu Tage fördert, immer nach der Appendix fahnden, da deren chronische Entzündung sehr oft die Symptome des Magen- bzw. Darmgeschwürs nachahmt.

Zusammenfassung: Es wird ein durch Operation geheilter Fall von Appendixschleimcyste beschrieben, die wenige Tage vor der Operation geplatzt war und ein Pseudomyxoma peritonei hervorgerufen hat. An Hand des vorliegenden Schrifttums werden Fragen der Entstehung, des klinischen Bildes und der pathologischen Erscheinungen der Krankheit erörtert.

Literaturverzeichnis

Aschoff, L.: Der app. Anfall, Springer 1930.
„ Die Wurmfortsatzentzündung, Fischer 1908.
„ u. Pokorny, D. Zeitschr. f. Chir. 1927, S. 175.
Askanazy: Rev. méd. de la Suisse romande, Juni 1921.
Birkenfeld, W.: Zentrbl. f. Chir. 1931, S. 210.
Borchardt, M.: Med. Klinik 1932, 46.
Buinewitsch, K.: Klin. Vorlesungen, Eig-Verlag 1932.
Cagnetto, G.: Virch. Arch. 1909, Bd. 198, S. 193.
Comolle: Frankf. Zentrbl. f. Path. 19.
Dubs: Schweiz. Med. Wochschr. 1920, S. 441.
Elbe: Bruns Beitr. Bd. 64.
Fränkel, J.: Münch. med. Wochschr. 1901, S. 965.
„ Münch. med. Wochschr. 1912, S. 1142.
Gravirowsky: Kirschner-Nordmann Bd. 5.
Haberer, H. v.: Mitt. a. d. Grenzgeb. f. Ch. u. Med. 1907, 18, 2.
„ Verh. d. Ges. f. Verdauungskrankheiten Wien 1925.
Hansemann, v.: Verh. d. D. Path. Ges. 1914, S. 568.
Heile: M. m. Wochschr. 1925, S. 209.
Henke-Lubarsch: Handbuch d. spez. Path. Anat. Bd. 4.
Herzog, G.: Beitr. z. Path. Anat. Bd. 53, 371.
Hilgermann, P., und Pohl, W.: Arch. f. kl. Chir. 154, S. 248.
Hudacsek, E.: Arch. f. kl. Chir. 155, S. 694.
Hueter, C.: Beitr. z. Path. Anat. Bd. 41, S. 517.
Klemm, P.: Mitt. a. d. Grenzgeb. Bd. 16, S. 580.
Kretz, R.: Verh. d. D. Path. Ges. 1906, S. 229.
Kuttner, L.: Med. Kl. 1924, 16.
Lazarevic: Zentrbl. f. Chir. 1928, S. 1877.
Läwen u. Burchhardt: Kirschner-Nordmann Bd. 5.
Liek, E.: Mitt. a. d. Grenzgeb. 32, 1920.
Merkel, H.: Verh. d. D. path. Ges. 1910, S. 161.
Michaelson, E.: Zentrbl. f. Chir. 1931, 50.

Milliken u. Poindexter: Americ. Journal of path. 1925, S. 397.
Mönkeberg, I.: Beitr. z. path. Anat. Bd. 34, S. 498.
Muir, I.: Zentrbl. f. Chir. 1931, 3175.
Oberndorfer, S.: Verh. d. D. Path. Ges. 1906 X. Tagung. Deutsch. med. Wochschr. 1906, 41.
Ohlshausen: Zeitschr. f. Gebhilfe u. Gyn. Bd. 11.
Ragnotti, E.: Zeitschr. f. Chir. 1931, S. 3173.
Ricker, G.: Pathologie als Naturwissenschaft, Springer 1924.
Riedel: Arch. f. kl. Chir. Bd. 66, 1902.
„ Mitt. a .d. Grenzgeb. 1906, 16, 17.
Roegner, G.: Virch. Arch. Bd. 181.
Rokitansky: Handbuch d. spez. Path. Bd. 3, S. 288.
Ruf, S.: Beitr. z. path. Anat. Bd. 75, S. 135.
Schmidtlein: Fortschr. Rö. 44, Heft 2.
Seifert, E.: M. m. Wochschr. 1921, S. 1553.
Simon, S.: D. Zeitschr. f. Chir. Bd. 187.
Steinberg, E.: Zentrbl. f. Chir. 1930, S. 2703.
Tavel und Lanz: Bacteriologie de l'app., Rev. de Chir. 1903.
Uhlendorf, E.: Med. Diss. Tübingen 1928.
Virchow: Die krankhaften Geschwülste Bd. 1, S. 250.
Werth: Arch. f. Gyn. Bd. 24, S. 100.

Lebenslauf

Am 20. November 1911 wurde ich, *Ulrich Abele,* als Sohn des Oberregierungsrates Dr. Karl Abele in Stuttgart geboren. Nach Besuch der drei Vorschulklassen trat ich im Jahr 1920 in das dortige Eberhard-Ludwigs-Gymnasium ein und legte daselbst im Jahr 1930 die Reifeprüfung ab. Danach ging ich für zwei Semester nach Tübingen, für eines nach Berlin und für nochmals zwei wieder nach Tübingen, um dort die ärztliche Vorprüfung abzulegen. Meine klinischen Semester verbrachte ich in Frankfurt a. M., Wien und Freiburg i. Br., wo ich im Herbst 1935 das medizinische Staatsexamen bestand.